

## WSKAZÓWKI DO ĆWICZEŃ DLA STUDENTÓW WYDZIAŁU LEKARSKO- DENTYSTYCZNEGO

### Zakład Anatomii Prawidłowej i Klinicznej CB WUM

B.Ciszek

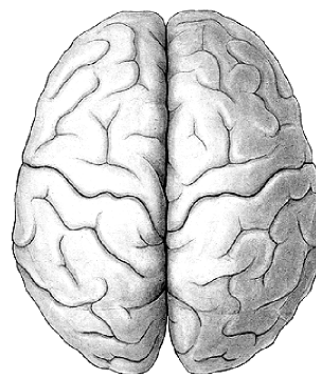
Wymienione poniżej miana anatomiczne wskazują struktury anatomiczne, które należy umieć rozpoznać i omówić. Obowiązujące są miana łacińskie.

## SYSTEMA NERVOSUM CENTRALE II

### TELENCEPHALON CEREBRUM

Cortex cerebri	Cerebral cortex
Gyri cerebri	Cerebral gyri
Sulci cerebri	Cerebral sulci
Lobi cerebri	Cerebral lobes
Fissura longitudinalis cerebri	Longitudinal cerebral fissure
Fissura transversa cerebri	Transverse cerebral fissure
Fossa lateralis cerebri	Lateral cerebral fossa
Margo superior	Superomedial border
Margo inferior	Inferolateral border
Margo medialis	Medial occipital border
	Medial orbital border

### END-BRAIN CEREBRUM



### HAEMISPHERIUM CEREBRI

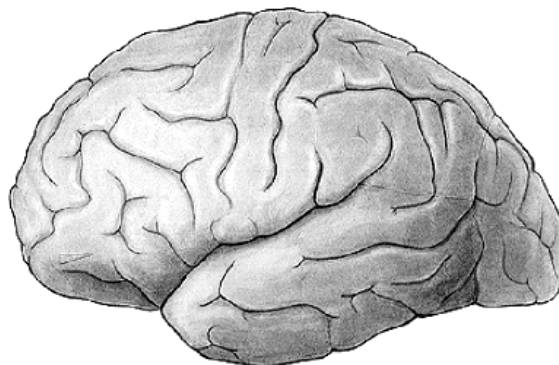
### CEREBRAL HEMISPHERE

Facies superolateralis	Superolateral surface
Sulcus centralis	Central sulcus (ROLANDIC)
Sulcus lateralis	Lateral sulcus (SYLVIANN)

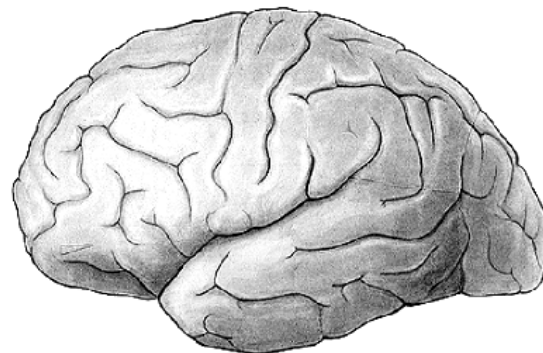
### LOBUS FRONTALIS

### FRONTAL LOBE

Polus frontalis	Frontal pole
Sulcus precentralis	Precentral sulcus
Gyrus precentralis	Precentral gyrus
Gyrus frontalis superior	Sup.frontal gyrus
Sulcus frontalis sup.	Sup.frontal sulcus
Gyrus frontalis medius	Middle frontal gyrus
Sulcus frontalis inf.	Inf.frontal sulcus
Gyrus frontalis inf	Inf.frontal gyrus
Pars opercularis	Pars opercularis

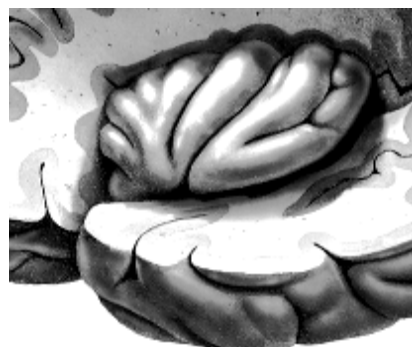


<b>LOBUS PARIETALIS</b>	<b>PARIETAL LOBE</b>
Sulcus postcentralis	Postcentral sulcus
Gyrus postcentralis	Postcentral gyrus
Lobulus parietalis sup.	Sup.parietal lobule
Sulcus intraparietalis	Intraparietal sulcus
Lobulus parietalis inf.	Inf.parietal lobule
Operculum frontoparietale	Frontoparietal operculum
Gyrus supramarginalis	Supramarginal gyrus
Gyrus angularis	Angular gyrus



<b>LOBUS OCCIPITALIS</b>	<b>OCCIPITAL LOBE</b>
Polus occipitalis	Occipital pole
Sulcus occipitalis transv.	Transverse occipital sulcus
Incisura praeoccipitalis	Preoccipital notch

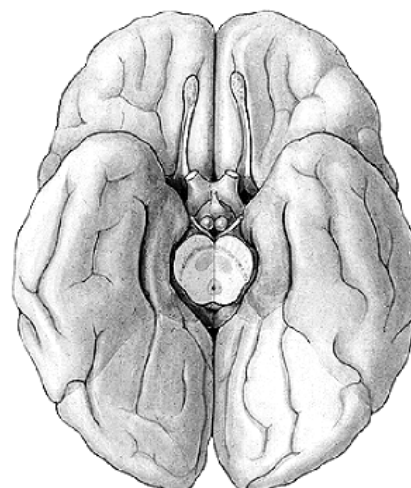
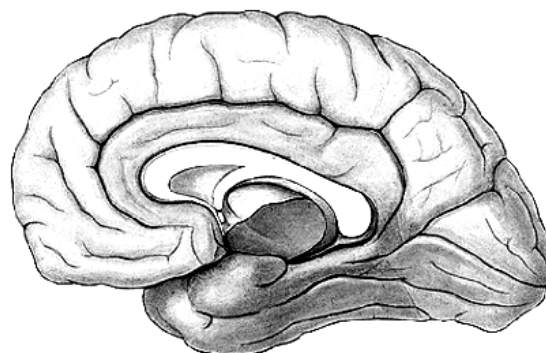
<b>LOBUS TEMPORALIS</b>	<b>TEMPORAL LOBE</b>
Polus temporalis	Temporal pole
Sulci temporales transversi	Transversal temporal sulci
Gyri temporales trsv.	Trsv. temporal gyri
Gyrus temporalis superior	Superior temporal gyrus
Operculum temporale	Temporal operculum
Sulcus temporalis sup.	Sup.temporal sulcus
Gyrus temporalis medius	Middle temporal sulcus
Sulcus temporalis inf.	Inf.temporal sulcus
Gyrus temporalis inf.	Inf.temporal gyrus



<b>INSULA</b>	<b>INSULA</b>
Gyri insulae	Insular gyri
Limen insulae	Limen insulae
Sulcus circularis insulae	Circular sulcus
Operculum	Lid

**FACIES MEDIALIS ET INFERIOR MEDIAL AND INFERIOR SURFACE**

Sulcus corporis callosi	Callosal sulcus
Gyrus cinguli	Cingulate gyrus
Sulcus cinguli	Cingulate culcus
Sulcus subparietalis	Subparietal sulcus
Gyrus frontalis medialis	Med.frontal gyrus
Lobulus paracentralis	Paracentral lobule
Precuneus	Precuneus
Sulcus parietooccipitalis	Parietooccipital sulcus
Cuneus	Cuneus
Sulcus clcarinus	Calcarine sulcus
Sulcus hippocampi	Hippocampal sulcus
Gyrus parahippocampalis	Parahippocampal gyrus
Uncus	Uncus
Gyrus lingualis	Lingual gyrus
Sulcus collateralis	Collateral sulcus
Gyrus occipitotemporalis med.	Med.occipitotemporal gyrus
Sulcus occipitotemporalis	Occipitotemporal sulcus
Gyrus occipitotemporalis lat.	Lat.occipitotemporal gyrus
Gyrus rectus	Gyrus rectus
Sulcus olphactorius	Olfactory sulcus
Gyri orbitales	Orbital gyri
Sulci orbitales	Orbital sulci
Bulbus olphactorius	Olfactory bulb
Tractus olphactorius	Olfactory tract
Trigonum olphactorium	Olfactory trigone
Rhinencephalon	Rhinencephalon
Substantia perforata ant.	Ant.perforate substance



**TELENCEPHALON IMPAR**

Corpus callosum	Great commissure
Splenium corporis callosi	Splenium
Truncus	Trunk
Genu	Genu
Rostrum	Rostrum
Radiatio corporis callosi	
Forceps minor	Forceps minor
Forceps maior	Forceps maior
Lamina terminalis	Lamina terminalis
Commissura anterior	Anterior commissure
Fornix	Fornix
Septum pellucidum	Septum pellucidum
Lamina septi pellucidi	Lamina
Cavum septi	Cavity of the septum...

